

高同型半胱氨酸血症致血管炎症作用

刘伟峰, 张步延, 黄文增, 关红菁

(武汉大学中南医院心血管内科, 湖北省武汉市 430071)

[关键词] 病理学与病理生理学; 高同型半胱氨酸血症导致血管炎症; 免疫组织化学; 高同型半胱氨酸血症; 动脉粥样硬化; 白细胞介素 8; 核因子 B

[摘要] 目的 探讨高同型半胱氨酸血症是否引发兔主动脉的血管炎症反应。方法 20 只雄性新西兰兔随机分成对照组(正常饮食)和蛋氨酸组(高蛋白饮食), 每组各 10 只, 12 周后测定血浆同型半胱氨酸, 观察主动脉病理变化, 酶联免疫吸附法检测白细胞介素 8 蛋白水平, 免疫组织化学检测血管核因子 B 的表达和活化。结果 高蛋白饮食显著增加血浆同型半胱氨酸水平, 蛋氨酸组主动脉切片发现内皮细胞脱落, 局部内膜增厚; 白细胞介素 8 分泌增加; 主动脉内皮细胞核因子 B 表达增强。结论 高同型半胱氨酸血症可以导致血管炎症反应, 而炎症反应是高同型半胱氨酸血症加速动脉粥样硬化潜在的分子机制之一。

[中图分类号] R363

[文献标识码] A

Experimental Study of Hyperhomocysteinemia Inducing Vascular Inflammatory Response

LIU Wei-Feng, ZHANG Bu-Yan, HUANG Wen-Zeng, and GUAN Hong-Jing

(Department of Cardiology, Zhongnan Hospital of Wuhan University, Wuhan 430072, China)

[KEY WORDS] Hyperhomocysteinemia; Atherosclerosis; Interleukin-8; Nuclear Factor-kappa B; Endothelial Cell; Rabbits

[ABSTRACT] **Aim** To investigate whether hyperhomocysteinemia could induce vascular inflammatory response in aorta of rabbit. **Methods** Twenty New Zealand white rabbits were randomly divided into control group and methionine group. After twelve weeks, the level of homocysteine (Hcy) were measured, aortic lesion were observed, Interleukin-8 (IL-8) were determined by enzyme-linked immunosorbent assay (ELISA), the expression and activation of nuclear factor B (NF- κ B) were studied by immunohistochemistry. **Results** Hyperhomocysteinemia was induced after high methionine diet, aortic endotheliocyte came off and local intima thickened. The production of IL-8 and activation of NF- κ B were increased by hyperhomocysteinemia.

Conclusions Hyperhomocysteinemia can induce vascular inflammatory response. Inflammatory response is one of potential cellular mechanisms by which hyperhomocysteinemia accelerates atherosclerosis.

目前认为动脉粥样硬化(atherosclerosis, As)是一个慢性炎症过程¹, 细胞因子在这一过程中发挥了重要作用, 在危险因素的作用下多种细胞因子的过度表达加速了 As 的进程。高同型半胱氨酸血症(hyperhomocysteinemia, HHcy)是近年来新发现的一个独立的心血管疾病危险因素^{2,3}。来自体外的研究结果证实, 同型半胱氨酸(homocysteine, Hcy)与巨噬细胞、内皮细胞、血管平滑肌细胞共同孵育, 可引起这几种细胞单核细胞趋化蛋白 1、白细胞介素 8(interleukin-8, IL-8)、血管细胞粘附分子 1、细胞间粘附分子 1、E 选择素及单核细胞整合素的表达增加, 从而引发了单核细胞、中性粒细胞、T 细胞的募集和粘

附。尽管在体外的研究证实了 Hcy 可促进炎症细胞因子表达的增加, 但 HHcy 是否在体内引发相似的改变, 却较少有研究。由于体外培养和体内环境的差异, 因此研究 HHcy 在体内对炎症过程的影响有助于更好的了解 HHcy 致 As 机制。

1 材料与方法

1.1 试剂与药品

蛋氨酸购自上海斐雅科技发展有限公司; 酶联免疫吸附法(enzyme-linked immunosorbent assay, ELISA)试剂盒购自第四军医大学免疫学教研室; 核因子 B p65 单抗为 Santa-Cruz 公司产品; S-P 试剂盒购自北京中山生物技术有限公司。

1.2 动物模型制备

雄性新西兰白兔 20 只(购自武汉大学医学院实验动物中心), 体重为 1.75 ~ 2.35 kg, 适应性喂养一周后, 随机分为两组: 对照组 10 只, 喂以普通兔饲

[收稿日期] 2004-10-08 [修回日期] 2005-05-13

[作者简介] 刘伟峰, 硕士, 医师, 研究方向为动脉粥样硬化危险因子的防治。张步延, 主任医师, 教授, 硕士研究生导师, 研究方向为冠心病的基础与临床。黄文增, 主任医师, 教授, 硕士研究生导师, 研究方向为冠心病的基础与临床。

料;蛋氨酸组 10 只于普通兔饲料中加入 1.7% 的蛋氨酸。动物喂养 12 周。

1.3 同型半胱氨酸的检测

12 周时,空腹自兔耳中央动脉采血 5 mL,部分血样用 EDTA K_2 抗凝,于 4、3 000 r/min 离心 15 min,取上层血清和血浆置 -20℃ 冰箱保存。Hcy 采用高压液相色谱检测,使用 Waters 高压液相色谱分析仪,荧光分析试剂盒为 Ingel Biomebix 公司产品。

1.4 病理形态学和免疫组织化学检测

采血后动物用 3% 戊巴比妥钠麻醉后迅速开胸取出心脏及主动脉至髂动脉分叉处,取近主动脉弓处的血管放入预冷的 4% 多聚甲醛溶液中固定,石蜡包埋,切成 4 μ m 厚的切片,分别进行 HE 染色和免疫组织化学实验。切片常规脱蜡入水,微波抗原修复 10~15 min,温度控制在 95~100℃。3% 过氧化氢室温孵育 12 min,山羊血清室温孵育 12 min,甩去血清。1:80 稀释的核因子 B p65 单抗 4℃ 孵育过夜。生物素化的羊抗鼠 IgG 室温孵育 20 min, S-P 三抗室温孵育 15 min, DAB 显色,苏木素复染,酒精脱水,封片。用 PBS 代替一抗做阴性对照。计算机图像扫描半定量分析核因子 B p65 表达的强弱。

1.5 酶联免疫吸附法

采用夹心 ELISA 检测血清及主动脉匀浆中的 IL-8 含量。血清制备同上。组织匀浆制备:主动脉称重,置 4℃ PBS 缓冲液,匀浆,低温离心取上清,ELISA 操作按照试剂盒说明书步骤进行。组织蛋白定量采用考马斯亮蓝法。

1.6 统计学处理

数据用 $\bar{x} \pm s$ 表示,SPSS10.0 软件进行统计学处理,采用单因素方差分析进行显著性检验,两组间比较采用 LSD 法,以 $P < 0.05$ 为有显著性差异。

2 结果

2.1 血浆同型半胱氨酸水平比较

动物喂养 12 周后,蛋氨酸组血浆 Hcy 水平显著增高,达到对照组的 9 倍,形成了高 Hcy 血症(表 1, Table 1)。

2.2 病理形态学和免疫组织化学改变

各组动物主动脉大体观察均未见粥样斑块形成,光镜下可见蛋氨酸组主动脉内皮细胞脱落,局部内膜增厚。核因子 B p65 在对照组的主动脉中没有或很少表达,蛋氨酸组核因子 B p65 主要在内皮细胞表达,胞浆及胞核均可见棕黄色颗粒(图 1, Figure 1)。各组切片图像分析结果见表 2(Table 2)。

表 1. 各组同型半胱氨酸水平比较 ($\bar{x} \pm s$, μ mol/L, $n=9$)

Table 1. The levels of Hcy in the two groups

| 分 组 | 实验前 | 第 12 周 |
|------|-------------------------------|--------------------------------|
| 对照组 | 12.21 \pm 1.45 | 12.48 \pm 1.61 |
| 蛋氨酸组 | 12.38 \pm 1.51 ^a | 99.77 \pm 51.39 ^a |

a: $P < 0.01$, 与对照组相比。

表 2. 各组核因子 B 在血管内皮细胞的平均光密度值

Table 2. The levels of NF- κ B in endothelial cells in the two groups

| 分 组 | 平均光密度值 |
|------|----------------------------------|
| 对照组 | 0.1437 \pm 0.0367 |
| 蛋氨酸组 | 0.5652 \pm 0.0445 ^a |

a: $P < 0.01$, 与对照组相比。

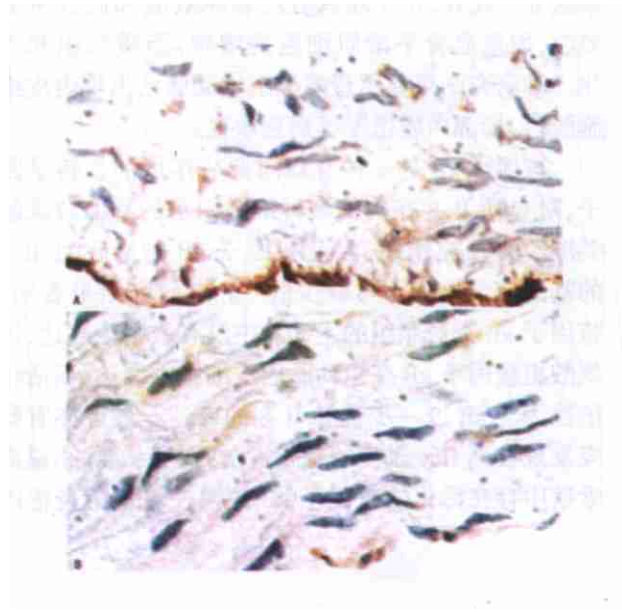


图 1. 核因子 B 在主动脉组织中的表达 (SP \times 400) A 为蛋氨酸组, B 为对照组。

Figure 1. NF- κ B expression in aorta

2.3 血清及主动脉组织白细胞介素 8 水平

高蛋白饮食 12 周后,血清及主动脉组织 IL-8 水平显著增加,分别达到对照组的 3.24 倍和 4.35 倍(表 3, Table 3)。

表 3. 各组白细胞介素 8 水平比较

Table 3. The levels of IL-8 in the two groups

| 分 组 | 血清 (ng/g) | 主动脉组织 (ng/L) |
|------|---------------------------------|---------------------------------|
| 对照组 | 154.77 \pm 28.93 | 62.94 \pm 9.04 |
| 蛋氨酸组 | 499.62 \pm 51.76 ^a | 274.04 \pm 33.86 ^a |

a: $P < 0.01$, 与对照组相比。

3 讨论

近年来的研究认为 As 是一个慢性炎症过程,有多种促炎因子参与其中。IL-8 是一种重要的趋化因子,主要由单核巨噬细胞产生,其他如内皮细胞、上皮细胞等在一些刺激条件下也可产生。在人的 As 斑块中已发现存在 IL-8⁴。本研究证实蛋氨酸组血浆 Hcy 水平明显升高并形成 HHcy,血清及主动脉组织 IL-8 水平显著增加,分别是对照组的 3.24 倍和 4.35 倍。国内刘建民等⁵的研究也表明病理浓度的 Hcy 能刺激内皮细胞分泌 IL-8。IL-8 的主要生物学活性是吸引和激活中性粒细胞,促进中性粒细胞的溶酶体活化和吞噬作用,诱导单核细胞趋化、粘附于血管内皮,同时也可趋化 T 淋巴细胞和嗜酸性粒细胞等。此外,IL-8 还具有丝裂原效应和血管生成效应,加重血管平滑肌细胞的增殖,脂质沉积和钙化。本研究结果显示蛋氨酸组主动脉已出现内皮细胞脱落,局部内膜增厚等病理改变。

核因子 B 是一种有双向调节作用的核转录因子,对包括 IL-8 在内的多种细胞因子的基因转录起关键性的调控作用,因此核因子 B 的活化对 IL-8 的基因转录也是不可缺少的⁶。本研究结果表明,核因子 B 在对照组的主动脉中没有或很少表达,蛋氨酸组核因子 B 在主动脉内皮细胞中表达,而活化的核因子 B 进一步诱导 IL-8 的表达。最近亦有研究发现在高 Hcy 血症的载脂蛋白 E 基因敲除小鼠血管壁中存在活化的核因子 B 并调控着下游炎症因

子的表达⁷。有学者认为核因子 B 的激活可能是 As 发生与发展的始动机制之一⁸。至于 Hcy 如何激活核因子 B,具体机制还不清楚,目前推测是 Hcy 自身氧化产生活性氧自由基,继而激活了核因子 B⁹。

本研究结果提示炎症反应可能是 HHcy 促 As 重要的分子机制,核因子 B 在这一过程中起了重要的介导作用。

[参考文献]

- 1 Ross R. Atherosclerosis an inflammatory disease. *N Engl J Med*, 1999, **340** (2): 115-126
- 2 Welch GN, Loscalzo J. Homocysteine and atherothrombosis. *N Engl J Med*, 1998, **338** (15): 1 042-050
- 3 李静梅,高奋,肖传实. 心肌梗死患者同型半胱氨酸与冠心病传统危险因素的比较. *中国动脉硬化杂志*, 2001, **9** (2): 137-139
- 4 Liu Y, Hultén LM, Wiklund O. Macrophages isolated from human atherosclerotic plaques produce IL-8, and oxysterols may have a regulatory function for IL-8 production. *Arterioscler Thromb Vasc Biol*, 1997, **17** (2): 317-323
- 5 刘建民,胡燕燕,李金珉,李秀昌. 同型半胱氨酸诱导培养的人脐静脉内皮细胞分泌白细胞介素 8. *中国动脉硬化杂志*, 2003, **11** (4): 319-321
- 6 Desai A, Lankford HA, Warren JS. Homocysteine augments cytokine-induced chemokine expression in human vascular smooth muscle cells: implications for atherogenesis. *Inflammation*, 2001, **25** (3): 179-186
- 7 Hofmann MA, Lalla E, Lu Y, Geason MR, Wolf BM, Tanji N, et al. Hyperhomocysteinemia enhances vascular inflammation and accelerates atherosclerosis in a murine model. *J Clin Invest*, 2001, **107** (6): 675-683
- 8 Brand K, Page S, Rogler G, Bartsch A, Brandl R, Knuechel R, et al. Activated transcription factor nuclear factor kappa B is present in the atherosclerotic lesion. *J Clin Invest*, 1996, **97** (7): 1 715-722
- 9 郑良荣,朱建华,张力. 同型半胱氨酸对大鼠血管平滑肌细胞核转录因子 B 活性的影响. *浙江大学学报(医学版)*, 2004, **33** (3): 255-258 (此文编辑 文玉珊)

你知道吗·

[文章编号] 1007-3949(2005)13-04-0466-01

了解低血压

低血压是指成年人血压长期低于 90/60 mm Hg,常见的有体质性低血压和体位性低血压。前者主要见于体质较弱的女性和脑力劳动者。一般症状不明显,但较重时会出现疲倦、头晕、健忘,还可能出现心前区憋闷。体位性低血压又叫直立性低血压,常在平卧、下蹲突然站起或长时间站立时出现,此时会出现眩晕等短暂性脑缺血症状。防治体质性低血压要忌偏食,饮食要荤素搭配,应摄取含蛋白质、铁、叶酸和维生素 B12 多的食物,加强运动锻炼能调整血压,体位性低血压患者从卧位、蹲位站起来时动作应缓慢。另外,体位性低血压也可因多种疾病或药物引起,如脊髓有病、内分泌功能紊乱、慢性营养不良或因服用降压药不当及过量等。因此应去医院查明病因后,再进行有针对性的治疗。

无论是哪一种低血压病人,都可以适当多吃些咸一点的食物,因为盐能使血压上升。每天多喝水、多运动能增加血容量,还可吃些桂圆肉、大枣、红小豆等,不但能增加营养,还有利于纠正低血压。

(胡必利编写)